

# ALTERNATIVE ZUR REKONSTRUKTION

Naht des vorderen Kreuzbandes – für welche Patienten sinnvoll?

PD Dr. med. Michael T. Hirschmann, Teamleiter Kniechirurgie,  
Leitender Arzt Orthopädische Chirurgie und Traumatologie des Bewegungsapparates,  
Kantonsspital Baselland (Bruderholz, Liestal und Laufen)

In den letzten Jahren ist die Naht des vorderen Kreuzbandes (VKB) nach Jahren der Vergessenheit in den Schubladen der Orthopädie wieder in den Fokus der Kniechirurgie gerückt. Wäre es nicht schön, das gerissene Kreuzband zur Heilung zu bringen, ohne ein Transplantat entnehmen zu müssen?

Im vorliegenden Artikel werden die Vor- und Nachteile und die Möglichkeiten der VKB-Naht erörtert und kritisch diskutiert.

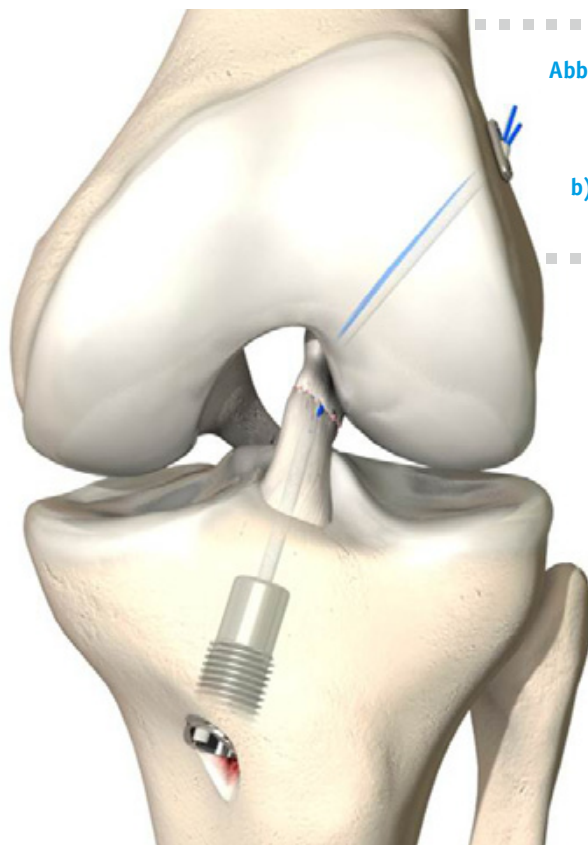
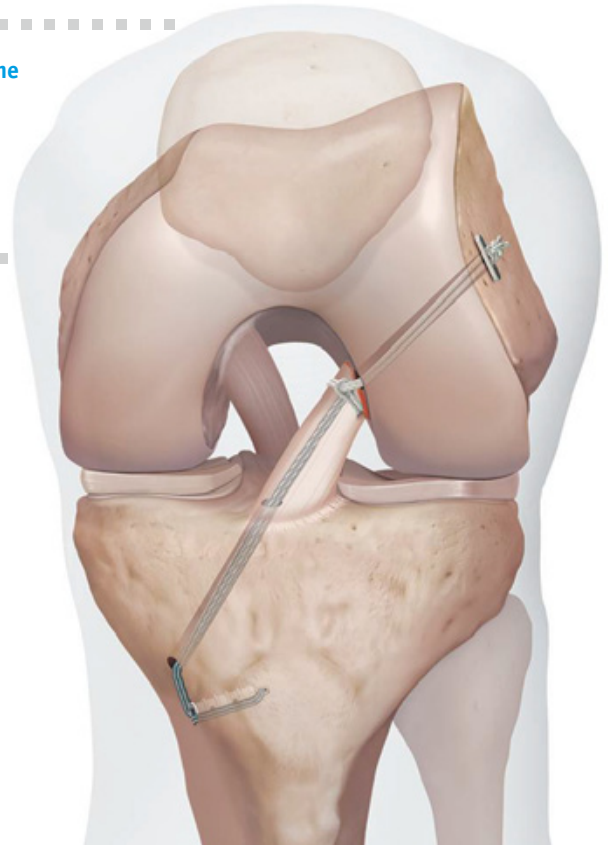


Abb. 4: Verfügbare Nahtsysteme zur Naht des VKB

- a) Ligamys®, Mathys, Bettlach, Schweiz,
- b) Internal Brace®, Arthrex, Belp, Schweiz



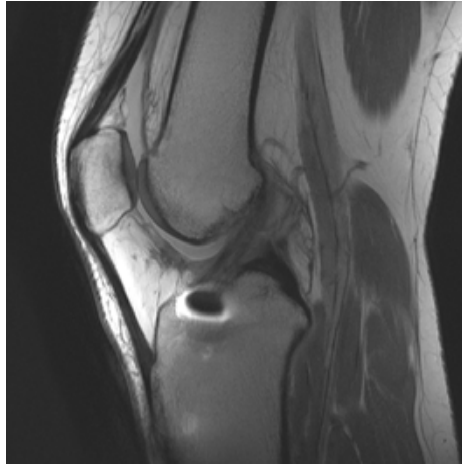
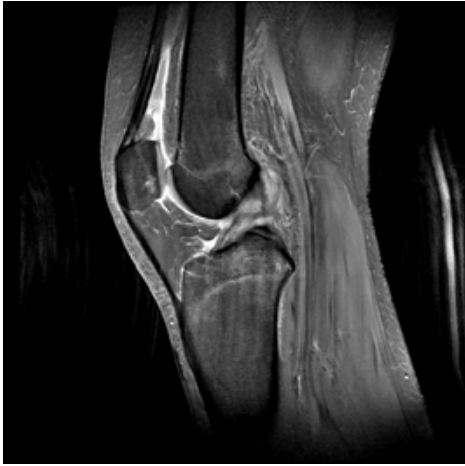## Hintergrund

Heute gilt die Rekonstruktion des vorderen Kreuzbandes (VKB) als die operative Methode der Wahl zur Behandlung eines vorderen Kreuzbandrisses. Hierbei werden die gerissenen Bandanteile entfernt und das Band durch eine körpereigene Sehne ersetzt. Die arthroskopisch assistierte Naht des vorderen Kreuzbandes stellt eine vielversprechende Methode zur Heilung des vorderen Kreuzbandes (VKB) dar. Das gerissene vordere Kreuzband wird mit gezielten Nähten an die anatomisch korrekte Ansatzstelle gezogen und dort befestigt. Damit wird eine Narbenbildung analog einer Selbstheilung des eigenen Kreuzbandes ermöglicht [1, 2]. Die Naht des VKB ist nicht neu. Vielmehr war diese über lange Zeit in der Ära der offenen Chirurgie bis zur Erfindung der VKB-Rekonstruktion die Standardmethode zur Behandlung eines Kreuzbandrisses. Die erste Naht des vorderen Kreuzbandes wurde bereits um 1895 durch Sir Arthur Mayo-Robinson an einem 41-jährigen Minenarbeiter mit einem femoralen Riss des VKB durchgeführt. In Deutschland beschrieb Hubert Goetjes aus Köln als einer der ersten die Ergebnisse von 23 Fällen, die bei akuter und chronischer VKB-Ruptur mit Naht versorgt wurden. Er kam zu dem Entschluss, dass die offene Naht des VKB keine vorhersagbar guten Ergebnisse liefert. Werner Müller, einer der Begründer unserer Kniechirurgie, beschrieb in seinem Lebenswerk „Das Knie“ die Naht des vorderen Kreuzbandes in detaillierter und anschaulicher Art und Weise [3]. In einer Vielzahl von Zeichnungen wurden unterschiedliche Rissformen des VKB und das Vorgehen bei der Naht des VKB aufgezeigt. Es war hierbei auffällig, dass 1/3 der Patienten gute, 1/3 mittlere und 1/3 schlechte Ergebnisse zeigten.

Weitere Studien, u.a. von Engebretsen et al., läuteten die Ära der Rekonstruktion des vorderen Kreuzbandes (Ersatz des Kreuzbandes mit einer anderen Sehne) ein, da Patienten nach Rekonstruktion des VKB stabilere Kniegelenke zeigten. Zudem führte eine Naht des VKB über die Zeit zu einem Versagen des genähten Kreuzbandes [4]. Fakt ist allerdings, dass in dieser Zeit jeder Patient mit Kreuzbandriss – unabhängig von Rissform, Lokalisation, Gewebequalität und Zeitdauer – nach Verletzung, genäht wurde. Hierin steckt jedoch möglicherweise der Schlüssel zum Erfolg. Gibt es eine Patientengruppe, bei denen eine Naht des VKB erfolgreich durchgeführt werden kann? Worin bestehen die Vor- und Nachteile der neuen Nahtsysteme? Im Folgenden werden die Technik der VKB-Naht, deren optimale Indikation, die Nachbehandlung und die Vor- und Nachteile beleuchtet.

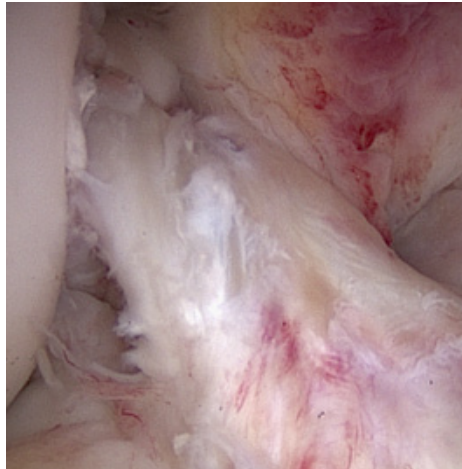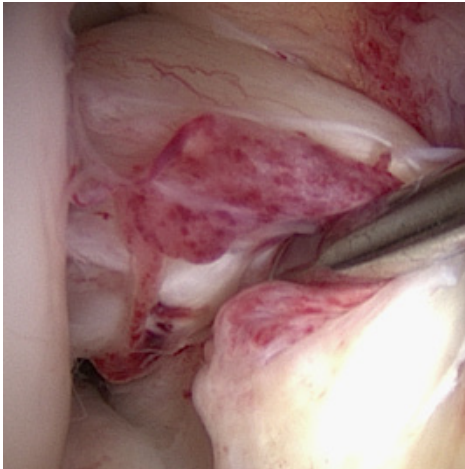
## Welcher Patient kann mit einer Kreuzbandnaht versorgt werden?

Ziel einer guten Diagnostik ist es, die Patienten mit einem vorderen Kreuzbandriss zu identifizieren, die mit einer Naht des vorderen Kreuzbandes therapiert werden können oder

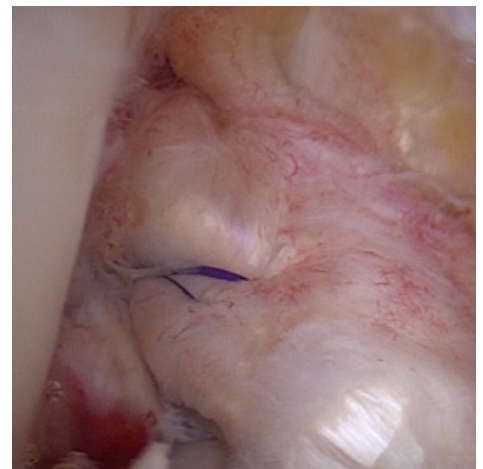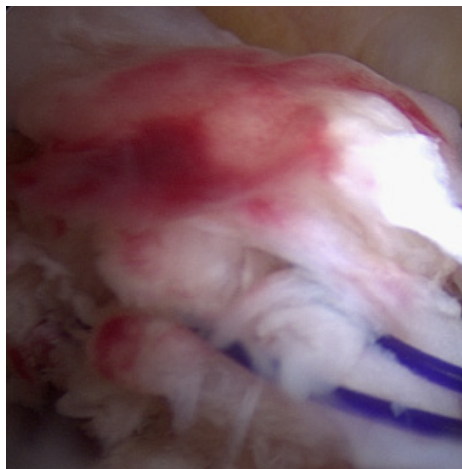
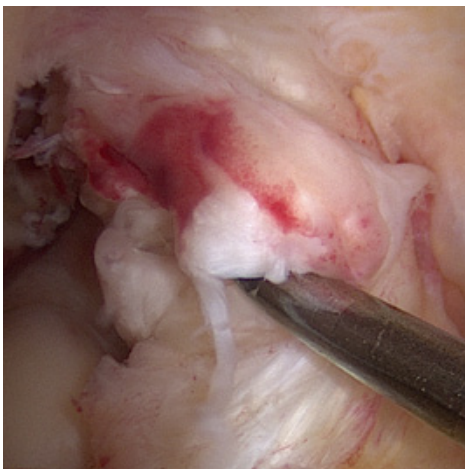


**Abb. 1: MRI eines Patienten mit vorderem Kreuzbandriss vom femoralen Risstyp, der als ideale Indikation für eine Naht des VKB gilt – vor und vier Monate nach Naht.**

besser sollten. Die ideale Indikation hängt von der Rissform des Kreuzbandes, der Lokalisation, der Unversehrtheit des Synovialschlauches, der Zeitdauer nach Riss des VKB und der Bandqualität ab. Da das Heilungsvermögen des Kreuzbandes mit zeitlichem Abstand zum Riss nachlässt, sollte eine Naht des VKB innerhalb der ersten drei Wochen nach Verletzung erfolgen. Der optimale Zeitpunkt wird allerdings noch intensiv diskutiert. Es ist durchaus denkbar, dass in Zukunft durch die Anwendung von biologisch aktiven Substanzen wie PRP hier eine Öffnung über drei Wochen hinaus erfolgen kann. Ein weiterer entscheidender Faktor ist die Form und Lokalisation des VKB-Risses. Nur bestimmte Typen von Kreuzband-Verletzungen sind für eine Naht geeignet. Die beste Form stellt der femorale Abriss des VKB dar (Abb.1 und 2). Schlecht geeignet sind VKB-Risse, die zu einer kompletten Zerstörung der VKB-Architektur geführt haben. Oft lässt sich bereits im vor der Operation durchgeführten MRI zwischen diesen Risstypen unterscheiden (Abb.1). Begleitverletzungen des Meniskus, Knorpels und der Seitenbänder stellen keine Kontraindikation für die Naht des VKB dar. Auch bei Patienten mit Multiligament-Verletzung kann die Naht des VKB zur Anwendung kommen. Ob sich eine Verletzung für die Naht des VKB eignet, kann in den meisten Fällen erst während der Operation definitiv entschieden werden. Sollte eine Naht des VKB nicht sinnvoll sein, dann kann zur Behandlung auf die herkömm-



**Abb. 2: Intraoperatives Bild eines vorderen Kreuzbandrisses femurnah – vor und nach Naht des VKBs.**



**Abb. 3: Intraoperatives Bild – Anschlingen des VKB-Stumpfes und dessen Hochziehen zur anatomischen Ansatzstelle.**

mliche Kreuzbandoperation (VKB-Rekonstruktion) gewechselt werden oder diese zweizeitig durchgeführt werden.

### **Technik der VKB-Naht**

Die vordere Kreuzbandnaht wird arthroskopisch unterstützt durchgeführt. Aktuell existieren zwei unterschiedliche Nahtsysteme. Das eine besteht aus einem Polyethylenfaden und einem Federimplantat (Ligamys<sup>®</sup>, Mathys, Bettlach, Schweiz, Abb. 4a), das andere aus einem „tight rope“-System mit Fiber-Tape als Leitstruktur (Internal Brace<sup>®</sup>, Arthrex, Belp, Schweiz, Abb. 4b). Je nach verwendetem System werden bis zu drei kleine Hautschnitte (1–2 cm) am Kniegelenk angelegt – zwei Standardportale für die Arthroskopie und ein weiterer, etwas größerer Schnitt für die Befestigung des Fadenmaterials bzw. des Federimplantates am Unterschenkel. Prinzip der Operation ist es, den Kreuzbandstumpf mit mehreren Fäden arthroskopisch anzuschlingen und an die anatomisch korrekte Ansatzstelle hochzuziehen. Die Befestigung erfolgt über

ein Fadenanker-System femoral und über einen Button bzw. das Federimplantat tibial. Beim Ligamys<sup>®</sup>-System erfolgt die Schienung über einen dynamisch mit einer Feder verankerten Kunststoffaden. Die besondere Neuerung dieses Systems ist die dynamische Stabilisierung, die mit dem Federimplantat erreicht wird. Beim Internal Brace<sup>®</sup>-System wird ein Fiber-Tape zur Schienung des heilenden Kreuzbandes verwendet. Vor dem definitiven Befestigen der Kreuzbandstümpfe werden eine Mikrofrakturierung der Ansatzregion und Notch durchgeführt. Dies geschieht mit dem Ziel, die Heilung des Kreuzbandes über einwandernde Stammzellen zu befördern.

### **Nachbehandlung**

Die ersten vier Tage nach der Operation sollte das Kniegelenk vor allem abschwellend und schmerzlindernd z.B. mit Quarkwickeln und entzündungshemmenden Medikamenten behandelt werden. Das Knie kann normalerweise in einer Streckchiene mit Gehstöcken voll belastet werden. Dies

hängt aber wesentlich von den Begleitverletzungen ab. Ziel der Physiotherapie in den ersten Tagen ist die Mobilisierung der Patienten, d.h. das selbstständige Aufstehen aus dem Bett und das Gehen an Gehhilfen. Ab dem fünften Tag wird auf die Streckchiene verzichtet. Im Vordergrund steht dann das Kraftausdauertraining. Das Bein wird dabei nur leicht belastet, jedoch im vollen Umfang von der Beugung bis zur Streckung durchbewegt. Ab der dritten Woche wird das Bein mit dem vollen Körpergewicht belastet. Ziele sind der Wiederaufbau der gesamten Beinmuskulatur und das Training der Tiefensensibilität (Propriozeption). Ab der sechsten Woche wird der Muskelaufbau intensiviert. Ziel ist es, im operierten Bein weitgehend die gleichen Kraftwerte wie auf der unverletzten Gegenseite zu erreichen. Ab der zehnten Woche ist Springen zulässig. Wenn gute Laufschuhe getragen werden, kann ein leichtes Lauftraining (Joggen) aufgenommen werden. Übungsschwerpunkt ist darüber hinaus die optimale Stabilisierung des Knies bei Rich-

## Michael T. Hirschmann



- Facharzt für Orthopädie und Unfallchirurgie
- Teamleiter Kniechirurgie, Klinik für Orthopädische Chirurgie und Traumatologie des Bewegungsapparates, Kantonsspital Basel-Land (Bruderholz, Liestal, Laufen)
- Klinische Schwerpunkte: Gesamtes Spektrum der rekonstruktiven und endoprothetischen Kniechirurgie; Spezialprechstunde komplexe Sportverletzung und Schmerzen nach Knieprothese

### Network

- Aktivitäten in Gesellschaften: Vorstandsmitglied der Deutschsprachigen Gesellschaft für Arthroscopie und Gelenkchirurgie e.V. (AGA), Forschungskomitee Mitglied der European College of Sports and Exercise Physicians (ECOSEP), Mitglied des "Bone and Joint" Komitees European Nuclear Medicine Society (EANM), Mitglied des ESSKA Arthroscopy und Cartilage Komitees
- Aktivitäten in mehreren renommierten Fachjournals

michael.hirschmann@unibas.ch

tungswechseln und schnellen Bewegungen. Es kann mit dem sportartspezifischen Training begonnen werden. Kontakt- und Mannschaftssportarten (z.B. Fußball, Handball), Stop- und Go-Sportarten (z.B. Tennis, Squash) sowie Skifahren sind nach fünf Monaten wieder möglich.

### Vor- und Nachteile der VKB-Naht

Als Vorteile einer Naht gegenüber einer Rekonstruktion des vorderen Kreuzbandes gelten:

- Kein Entnahmeproblem von Sehnenersatzgewebe: Die Entnahme einer körpereigenen Ersatzsehne wie z.B. Patellarsehne, Semitendinosus- und Gracilissehne oder Quadrizepssehne wird vermieden. Für den Patienten bedeutet dies eine verringerte Entnahmemorbidität wie z.B. keine Schmerzen im Bereich der Patellarsehne beim Knien oder keine Schwächung der Kniebeugemuskulatur.
- Bestmögliche Restoration der Propriozeption: Durch den vollständigen Erhalt des Kreuzbandgewebes heilen auch die verletzten sensiblen Nervenfasern aus. Dadurch kann theoretisch die Pro-

priozeption wiederhergestellt werden.

- Schnellere Rehabilitation: Die Rehabilitation kann insgesamt schneller erfolgen, da das zusätzliche Trauma des Kniegelenkes durch die Operation kleingehalten wird.
- Schnellere Arbeits- und Sportfähigkeit: Die Arbeits- und Sportfähigkeit wird schneller erreicht. Dabei profitieren besonders stark Patienten, die schwere (z.B. Bauarbeiter, Landwirt, Profisportler) oder mittelschwere (z.B. Fabrikarbeiter, Lagerist) körperliche Arbeit mit Drehbelastungen im Kniegelenk verrichten.
- Sekundäre Rekonstruktion des VKBs immer möglich: Eine sekundäre VKB-Rekonstruktion bleibt auch nach Naht des VKB uneingeschränkt möglich.

Als Nachteile der Naht des vorderen Kreuzbandes sollten folgende Punkte diskutiert werden:

- Nicht jede Kreuzbandruptur benötigt eine Operation: Da der Riss des VKB innerhalb von drei Wochen nach Verletzung erfolgen muss, kann dies zu einer Zunahme der VKB-Operationen

führen. Bisher wird ein großer Teil der VKB-Risse ohne Operation mit intensiver Physiotherapie behandelt und nur bei Instabilitätssymptomen operativ angegangen.

- Nicht jeder Kreuzbandriss ist zur Naht geeignet: Die optimale Indikation zur Naht des vorderen Kreuzbandes ist bisher noch unklar. Es scheint, dass oberschenkelnahe Risse des VKB besser heilen.
- Mittel- bis langfristige Ergebnisse nach VKB-Naht ausstehend.
- Durch eine OP bei nicht abgeschwollenem und schmerzhaftem Kniegelenk innerhalb der ersten drei Wochen kann es zu einer lokalen Gelenksteife (Arthrofibrose) kommen. In der Regel sind Bewegungseinschränkungen durch eine arthroskopische Arthrolyse behandelbar.
- Eingebrochenes Material wie z.B. Polyethylenfaden, Fiber-Tape oder Schraube könnte zu Entzündungsreaktionen im Kniegelenk führen. Das Federimplantat sollte nach ca. vier Monaten entfernt und der Tunnel mit Knochen aufgefüllt werden.

### Fazit

Die Naht des VKB dient dem heilenden Sehngewebe als Leitstruktur, eine Heilung an der anatomisch korrekten Insertion ist möglich. Für die Naht des VKB stehen verschiedene Nahtsysteme zur Verfügung. Mehr entscheidend als die Frage nach dem verwendeten Nahtsystem ist die Frage nach der richtigen Indikation für eine Naht des VKB. Die richtige Indikation bildet die Grundlage für eine erfolgreiche Behandlung.

### Literatur

- [1] Kobl S, Evangelopoulos DS, Ahmad SS, Koblhof H, Herrmann G, Bonel H, et al. A novel technique, dynamic intraligamentary stabilization creates optimal conditions for primary ACL healing: a preliminary biomechanical study. *Knee*. 2014;21(2):477–80
- [2] Eggli S, Koblhof H, Zumstein M, Henle P, Hartel M, Evangelopoulos DS, et al. Dynamic intraligamentary stabilization: novel technique for preserving the ruptured ACL. *Knee Surg Sports Traumatol Arthrosc*. 2014
- [3] Mueller W. *The Knee: Form, Function, and Ligament Reconstruction*. Berlin Heidelberg New York: Springer; 1982
- [4] Engebretsen L, Benum P, Fasting O, Molster A, Strand T. A prospective, randomized study of three surgical techniques for treatment of acute ruptures of the anterior cruciate ligament. *Am J Sports Med*. 1990;18(6):585–90